

CLINICA DE NEUROLOGIA

DR. PEREZ ARGUETA

Paciente: Natalia Karina Ruiz Orellana
Edad: 16 años

06 / 09 / 2021

INFORME ELECTROENCEFALOGRAFICO


Se realizó electroencefalograma Digital, con equipo AKONIC BIO PC 16 canales, la paciente despierta en reposo, párpados cerrados, colocación de electrodos según técnica internacional 10-20, montaje Double Banana, filtros digitales 20 y 0.5 Hz, sensibilidad 7 μ v/mm. Se realizaron maniobras de activación apertura y cierre palpebral, foto estímulo intermitente a 15 Hz e hiperventilación por 2 minutos.

RESULTADO

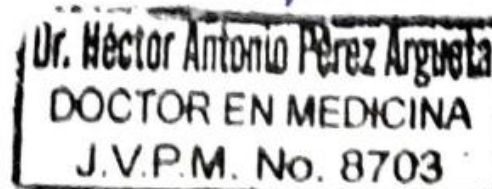
Adecuado gradiente antero posterior, actividad eléctrica simétrica y sincrónica, en regiones posteriores se advierte actividad ALFA reactiva a la apertura y cierre palpebral de alto y mediano voltaje amplitud promedio de 50 μ v
En regiones anteriores predomina actividad rápida en banda BETA. De bajo voltaje amplitud de 20 μ v
Con foto estímulo intermitente a 15 Hz, no hay cambios en el registro.
Durante la hiperventilación se observa aumento de voltaje y disminución de la frecuencia en forma generalizada, cambios que son normales.

NO SE REGISTRO ACTIVIDAD EPILEPTOGENICA

ENCEFALOGRAMA EN VIGILIA NORMAL



DR. HECTOR ANTONIO PEREZ ARGUETA
NEUROLOGO CLINICO/INTERNISTA
JVPM 8703.



**CLINICA DE NEUROLOGIA DR PEREZ ARGUETA CALLE FEDERICO PENADO Y
5° AV NORTE CIUDAD DE USULUTAN TEL 2606 8814 77003847**

drperezargueta@gmail.com

**CENTRO DE ESPECIALIDADES MEDICAS USULUTAN
CLINICA DE NEUROLOGIA**

DR. PEREZ ARGUETA

Paciente: Natalia Karina Ruiz Orellana
Edad: 16 años

Usulután 06 / 09 / 2021

INFORME ELECTROCARDIOGRAFICO.

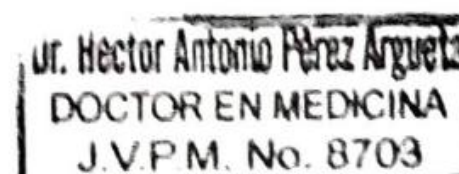
RITMO: regular sinusal
FC 79 POR MINUTO

P: 0.06 seg
PR 0.14 seg
QRS 0.70 seg
QT 0.36 seg
QTc 0.39 seg
EJE 63/67/47°
No isquemia

EKG NORMAL



DR. HECTOR ANTONIO PEREZ ARGUETA
NEUROLOGO CLINICO/INTERNISTA
JVPM 8703.



CLINICA DE NEUROLOGIA DR. PEREZ ARGUETA CALLE FEDERICO PENADO Y 5° AV NORTE
BARRIO LA MERCED CIUDAD DE USULUTAN TELEFONO 2606 8814
drperezargueta@gmail.com